

Sabri Şencan¹
Esra Bilgi Özyetim²
Süleyman Çağatay Dayan³
Onur Geçkili⁴

Bükülebilir dayanağa sahip tek parça kortikobazal dental implantların marjinal kemik kaybı ve sağ kalım açısından retrospektif olarak değerlendirilmesi

Retrospective evaluation of marginal bone loss and survival rates of single piece dental implants with bendable abutments

ÖZET

Bu çalışmanın amacı, bükülebilir dayanağa sahip tek parça kortikobazal dental implantların sağ kalımları ve marjinal kemik kayıplarının değerlendirilmesidir. Bu retrospektif çalışmada, bir yıl önce toplam 100 adet tek parça kortikobazal implant yerleştirilmiş 20 hastaya ait veriler kullanılmıştır. Hastaların implant yerleşiminden hemen sonra ve tam 1 yıl sonra çekilmiş panoramik radyografileri karşılaştırılarak değerlendirilmiştir. Radyografik bulgularda implantların ortalama kemik kaybı 0,22 mm olarak saptanmış, kemik kayıpları ile implant çapı, boyu ve uygulanan çene ile istatistiksel olarak anlamlı bir korelasyon bulunmamıştır ($p>0,05$). Tek parça implantların 1 yıl sonundaki sağ kalım oranı %100 olarak saptanmıştır. Tüm bu bulguların ışığında tek parça kortikobazal implantların yıllık sağ kalım oranları ve düşük kemik kayıpları göz önüne alındığında klinikte başarı ile kullanılabileceği söylenebilir.

Anahtar kelimeler

Tek parça dental implant, marjinal kemik kaybı, sağ kalım, bükülebilir dayanak.

ABSTRACT

The purpose of the present study was to evaluate the survival rates and marginal bone levels of corticobasal one-piece implants. In this retrospective trial, the 1 year data belonging to 100 one-piece corticobasal implants that were inserted to 20 patients were used. The panoramic radiographs of the included patients that were taken at loading time and 1 year after were compared and evaluated. The mean bone loss of implants was 0.22 mm; no correlations were detected between bone loss and implant diameter, length and inserted jaws ($p>0.05$). The survival rate of one-piece implants were %100 after 1 year. In the light of the present results and taking into the consideration of low marginal bone loss and high survival rates, it can be concluded that one-piece corticobasal single piece implants can be successfully used in the clinic.

Key words

One-piece dental implant, marginal bone loss, survival, bendable abutment.

GİRİŞ

Diş eksikliklerinin implant yerleştirilerek tedavisi günümüzde hemen hemen tüm diş hekimleri tarafından yapılmakta ve çok yüksek başarı ve sağ kalım oranı sayesinde giderek yaygınlaşmaktadır (18, 23). Özellikle tam dişsizlikte klasik tam protezler yerine hastaya ilk önerilmesi gereken tedavinin alt iki implant ile desteklenmiş tam protez olması gerektiği, yapılan birçok kontrollü klinik bilimsel çalışmanın ışığında 2002 yılında Kanada'nın Montreal kentinde yapılan bir bilimsel toplantı sonucunda da McGill uzlaşısı olarak ortaya konmuştur (8). Dental implantların yaygınlaşmasıyla beraber hastalarda beklentiler yıllar boyunca daha da artmıştır. Uzun dişsiz boşlukların ve sonu serbest biten dişsiz alanların dental implantlarla tedavisi artık diş hekimliğinde bir rutin haline gelmiştir.

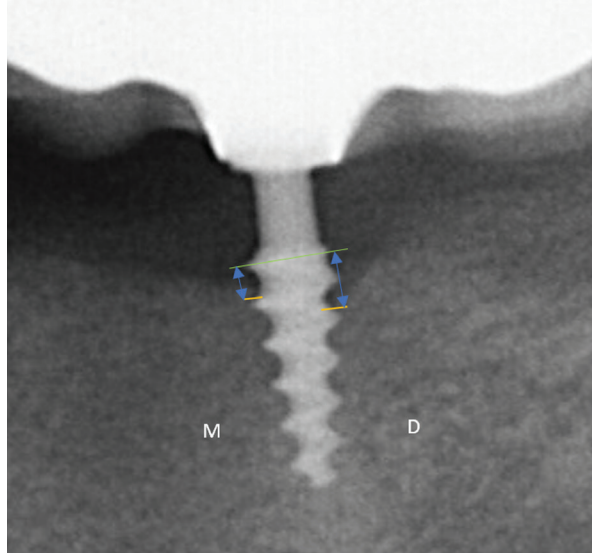
Geleneksel dental implantlar, ortalama olarak 3.75 mm çapında silindirik veya konik yapıya, 8-16 mm arasında değişen uzunluklara sahip olup; implant gövdesi, dayanak ve dayanak vidası bileşenlerini içermektedirler (24). Dental implantların yerleşimi için ideal olarak dikey yönde en az 13-15 mm, yatay yönde de en az 5-7 mm kemik hacmi gerekmektedir (10, 24). Fakat her vaka bu implantların yerleşimi için uygun olmamaktadır. Bu tür durumlarda yapay kemik uygulaması, üst çenede sinüs kaldırma, alt çenede sinir lateralizasyonu gibi ileri cerrahi işlemler gerekmektedir (5). Bu teknikler her ne kadar başarılı olsa da hem tedavi süresini uzatmakta hem de hastalara yansıyan maliyeti arttırmaktadır (5, 10, 24). Tam dişsizlikte alt çenede iki mental foramen arasına, üst çenede ise iki maksiller sinüs arasına ikisi aksiyal diğer ikisi de 30°-45° açılara sahip açılı implantlar üzerine hemen de yüklenebilen vidalı sabit protezler (All on four sistemi) bu zor tekniklere alternatif olarak ortaya çıkmıştır. Ayrıca, tek diş eksikliği hariç çok süngerimsi kemik yapısına sahip olmayan tüm vakalara uygulanabilen sadece kortikal kemikten destek alan tek parça kortikobazal implantlar yine ileri cerrahi tekniklere uygun bir alternatif sayılabilir (14, 24).

All on four sistemi ile ilgili yapılmış birçok klinik çalışma mevcuttur (9, 13, 14). Ayrıca bu sistemin yaşam kalitesi, hasta memnuniyeti, sağ kalım ve kemik kaybına etkilerini için sistematik derlemeler de mevcut olup, bu derlemelerde sistemin güvenilir olduğu ortaya konulmuştur (6, 21).

Kortikobazal tek parça implantlar, özel bir dizayna sahip sadece kemiğin bazal kortikal kısmından destek sağlayan implantlardır (11, 20). Tek parça implantlar, ilk olarak 1972 yılında kullanılmış ve günümüze kadar gelmiştir (3). Tek parça implantların kullanımındaki en büyük sorun, cerrahi bir kitinin olmaması olarak bildirilmekteydi (3, 22). Bu implantlar, son yıllarda birtakım modifikasyonlarla geliştirilerek cerrahi kit ile beraber klinisyenlerin kullanımına sunulmuştur. Kortikobazal tek parça implantlar alt ve üst çene kemiklerinin bazal kortikal kısımlarını retansiyon için kullanmak üzere özel olarak dizayn edilmiştir (10). Bu implantların ortopedik cerrahi felsefesine dayandığı için dental implantlar sınıfında değil, ortopedik implantlar sınıfında olması gerektiği bazı araştırmacılar tarafından bildirilmiştir (10, 22). Kortikobazal implantların diğer implantlardan farkı, uzun ve cilalı bir boyun bölgesine sahip olmaları ve bu boyun bölgesiyle beraber dayanak kısmınının 15-25 derece bükülebilmesidir (10, 20). Tek parça oldukları için hemen yüklemeye müsait oldukları ve vida gevşemesi ve kırılması gibi ileride oluşabilecek protetik komplikasyonlardan arınmış oldukları bildirilmiştir (20). Son dönemde sıklıkla kullanılmaya başlanan bu özel dizaynli implantlar hakkında yapılmış çok az sayıda çalışma mevcuttur. Bu yüzden de bu retrospektif klinik çalışma, tek parça kortikobazal implantların 1 yıllık sağ kalım ve marjinal kemik kaybını ölçmek için dizayn edilmiştir.

GEREÇ VE YÖNTEM

Bu çalışma, İstanbul Yeni Yüzyıl Üniversitesi Fen, Sosyal ve Girişimsel Ol-



Resim 1:
Dijital görüntüler üzerinde kemik kaybı ölçümleri.

mayan Sağlık Bilimleri Araştırmaları Etik Kurulu tarafından 2022/05-860 sayılı karar ile onaylanmış, Dünya Tıp Birliği Helsinki Deklarasyonu Prensipleri'ne uyulmuştur. Çalışmaya Ocak 2020-Ocak 2021 tarihleri arasında kliniğimizde rehabilite edilmiş 20 adet hasta ve 100 adet tek parça Mode Provo implantlar (Mode Provo Implant; Mode Medikal, İstanbul, Türkiye) dahil edilmiştir. Kullanılan tek parça Provo implantlar, Bifazik Kalsiyum Fosfat ile 1,4~1,8 micron aralığında homojen olarak pürüzlendirilmiş gövde bölümüne, bükülebilir cilalı bir boyuna ve cilalı dayanağa sahiptirler. Implantların 40 adeti üst çeneye, 60 adedi de alt çeneye uygulanmıştır. Implantların tümü deneyimli bir ağız diş çene cerrahisi uzmanı tarafından yerleştirilmiş, üst yapıları da simante metal destekli seramik sabit restorasyonlar ile hemen yüklemeye uygun olarak deneyimli bir protetik diş tedavisi uzmanı tarafından yapılmıştır. Yüklemeden hemen sonra hastalardan panoramik radyografiler CCD sensörlü orthopantomograph (PAX-I, Vatech, Kore) cihazı ile dijital olarak elde edilmiştir. Tüm hastalar yüklemekten tam 1 yıl sonra rutin kontrole çağınarak yine aynı cihazla dijital panoramik filmler çekilmiştir. Provo implantların tam gözlenemediği ve süperpoze olan bölümler mevcut ise ölçümler tekrarlanmıştır. Hastaların daha önceden çekilmiş olan yüklemeye

sonrası ve 1 yıl sonraki röntgenleri karşılaştırılarak kemik kayıpları ölçülmüştür. Hastaların panoramik radyografileri, deneyimli bir oral diağnoz ve radyoloji uzmanı tarafından standart radyografi cihazı ve ışınlama değişkenleri kullanılarak elde edilmiştir. Ölçümlerin net olabilmesi için görüntüler 20 kat büyütülmüş ve vektörel ölçümler yapılmıştır. Bu işlemler için Image J (US National Institutes of Health, ABD) yazılım programından yararlanılmıştır. Ölçümlerde referans olarak her implant için önceden bilinen implant çapı referans değer olarak alınmıştır. Dijital görüntüler üzerinde implant çevresinden krestal kemik seviyesine kadar olan mesafe belirlenmiş ve kontrol görüntüsünden olan mesafe bu mesafeden çıkarılmıştır (Resim 1). Önceden bilinen implant çapı ile görüntülerden ölçülen çap oranılanmış aynı orantı ölçülen kemik kaybına uygulanarak marjinal kemik kayıpları ölçülmüştür. Bu ölçümler daha önce kalibre edilmiş bir araştırmacı tarafından 2 kez yapılmış ve her implant için bu 2 ölçümün ortalaması alınarak asıl değer elde edilmeye çalışılmıştır. Her implant için biri mezial diğeri distal olmak üzere kemik kayıpları ölçülmüş; bu iki değer aritmetik ortalaması tek bir kemik kaybı değeri olarak kaydedilmiştir.

İstatistiksel analizler IBM SPSS Statistics 20.0 bilgisayar programı kullanı-

TABLO 1

İmplant boyunun kemik kaybına etkisi.

İmplant Boyu	N	Ort.	SS	95% Güven aralığı	
				Alt sınır	Üst sınır
8 mm	30	,1606	,64637	-,0808	,4020
10 mm	27	,1777	,29160	,0624	,2931
12 mm	23	,2213	,48566	,0113	,4313
15 mm	20	,3657	,59444	,0875	,6439
Total	100	,2202	,52038	,1169	,3235
P*		0,551			

* Tek yönlü varyans analizi ($p<0,05$)**TABLO 2**

İmplant çapının kemik kaybına etkisi.

İmplant Çapı	N	Ort.	SS	95% Güven aralığı	
				Alt sınır	Üst sınır
3 mm	31	,1812	,63798	-,0528	,4152
3,5 mm	24	,2104	,48429	,0059	,4149
4 mm	25	,2477	,47427	,0520	,4435
4,5 mm	20	,2580	,44180	,0512	,4648
Total	100	,2202	,52038	,1169	,3235
P*		0,950			

* Tek yönlü varyans analizi ($p<0,05$)**TABLO 3**

Kemik kaybı korelasyonları.

		Boy	Lokalizasyon	Çap
Kemik kaybı	Pearson Korelasyon	,133	-,011	,059
	Sig. (2-tailed)	186	,913	,560
	N	100	100	100

olarak yapılmıştır (IBM Corp. Released 2011. IBM SPSS Statistics for Windows, Version 20.0. Armonk, NY: IBM Corp., ABD). Çalışmamızın verileri değerlendirilirken tanımlayıcı istatistiksel metodlar (Ortalama, Standart sapma, frekans) yapılmıştır. Verilerin normal dağılıma uygunluğunun ve varyansların homojenliğinin kontrolü Kolmogorov-Smirnov ve Levene testi ile yapılmıştır. Verilerin normal dağılıma uygun olduğu görülmüştür. Farklı implant boylarının ve implant çaplarının marjinal kemik kaybı ilişkileri tek

yönlü varyans analizi (ANOVA) kullanılarak test edilmiştir. Maksilla ve mandibular arasındaki kemik kaybı karşılaştırması için bağımsız t testi kullanılmıştır. İmplant boyu, çapı ve lokalizasyonu ile marjinal kemik kayıplarının arasındaki korelasyon Pearson testi ile analiz edilmiştir. Tüm analizlerde istatistik anlamlılık düzeyi 0,05 olarak kabul edilmiştir.

BULGULAR

Çalışma, retrospektif olarak taranan 20 hastaya ait 100 adet implantın rad-

yografik verileri üzerinde yapılmıştır. Hastaların 10'u (%50) kadın, 10'u (%50) erkektir. Yaşları 41 ile 64 arasında değişmekte olup, ortalama yaş $53,62\pm 6,85$, medyan yaş 53,5'tir. 100 implantın 40 adeti üst çeneye, 60 adedi de alt çeneye uygulanmıştır. Tüm implantlar hemen yüklenmiştir. Bir yıl sonunda hiçbir implant kaybı yaşanmamıştır. Sağ kalım oranı %100'dür. Kullanılan implant çapları ve boyları Tablo 1 ve Tablo 2'de gösterilmiştir.

İmplantlarda ortalama marjinal kemik

KAYNAKLAR

1. Abu-Serriah M.M., Mc. Gowan D.A., Moss K.F., Bagg J. : Extraoral Craniofacial Endosseous Implants and Radiotherapy. *Int J Oral Maxillofacial Surgery*, 2003, 32, 585-592.
2. Adell R, Lekholm U, Rockler B, Brånemark PI. A 15-year study of osseointegrated implants in the treatment of the edentulous jaw. *Int J Oral Surg*. 1981 Dec;10(6):387-416
3. Ahmad O, Thamer B. Basal screw implantology without sinus lifting. *Pak Oral Dent J*. 2014;34:414-6.
4. Albrektsson T, Zorb G, Worthington P, Eriksson RA. The long term efficiency of currently used dental implants: a review and proposed criteria of success. *Int J Oral Maxillofac Implants* 1986;1:11-25.
5. Anuradha M, Babaji HV, Hiremath NV, Usha VA, Kumar A, Nandkeoliar T, Verma S. Assessment of basal implants in compromised ridges. *J Family Med Prim Care*. 2020 ,9:2067-70
6. Doornewaard R, Sakani S, Matthys C, Glibert M, Bronkhorst E, Vandeweghe S, Vervaeke S, De Bruyn H. Four-implant-supported overdenture treatment in the maxilla. Part I: A randomized controlled split mouth trial assessing the effect of microthreads and abutment connection type on 4years peri-implant health. *Clin Implant Dent Relat Res*. 2021 Oct;23(5):671-679.
7. Engquist B, Ustrand P, Dahlgren S, Engquist E, Feldmann H, Gröndahl K. Marginal bone reaction to oral implants: a prospective comparative study of Astra Tech and Branemark System implants. *Clin Oral Impl Res*. 13, 2002; 30-37.
8. Feine JS, Carlsson GE, Awad MA, Chahade A, Duncan WJ, Gizani S ve ark. The McGill consensus statement on overdentures. Mandibular two-implant overdentures as first choice standard of care for edentulous patients. *Int J Oral Maxillofac Implants* 2002, 17: 601-2.
9. Galindo DF, Butura CC. Immediately loaded mandibular fixed implant prostheses using the all on-four protocol: a report of 183 consecutively treated patients with 1 year of function in definitive prostheses. *Int J Oral Maxillofac Implants* 2012 7:628-33.
10. Gupta AD, Verma A, Dubey T, Thakur S. Basal osseointegrated implants: Classification and review. *Int J Contemp Med Res*. 2017;4:2329-35.
11. Lazarov A. Immediate Functional Loading: Results for the Concept of the Strategic Implant®. *Ann Maxillofac Surg* 2019 ,9:78-88.
12. Ma M, Qi M, Zhang D, Liu H. The Clinical Performance of Narrow Diameter Implants Versus Regular Diameter Implants: A Meta-Analysis. *J Oral Implantol*. 2019 ,45:503-8.
13. Malo P, Nobre M, Lopes A. All on-4 Immediate-Function Concept for Completely Edentulous Maxillae: A clinical report on the medium (3 years) and long term (5 years) outcomes, *Clin Implant Dent Relat Res* 2012; 14 : 139-50.
14. Maló P, Rangert B, Nobre M. All-on-Four Immediate-Function Concept with Brånemark System Implants for Completely Edentulous Mandibles: A Retrospective Clinical Study, *Clin Implant Dent R* 2003, 5:2-9.
15. Misch CE, Perel ML, Wang HL, ve ark. Implant success, survival, and failure: The International Congress of Oral Implantologists (ICOI) Pisa Consensus Conference. *Implant Dent*. 2008;17:5-15.
16. Misch CE: Early crestal bone loss etiology and its effect on treatment planning for implants, *Post Grad Dent* 2(3): 3-17,1995
17. Monje A, Suarez F, Galindo-Moreno P, García-Nogales A, Fu JH, Wang HL. A systematic review on marginal bone loss around short dental implants (<10 mm) for implant-supported fixed prostheses. *Clin Oral Implants Res* 2014 ,25:1119-24.
18. Naert I, Alsaadi G, Quirynen M. Prosthetic aspects and patient satisfaction with two-implant-retained mandibular overdentures: a 10-year randomized clinical study. *Int J Prosthodont* 2004, 17: 401-10.
19. Negri M, Galli C, Smerieri A, Macaluso GM, Manfredi E, Ghiacci G, Toffoli A, Bonanini M, Lumetti S. The effect of age, gender, and insertion site on marginal bone loss around endosseous implants: results from a 3-year trial with premium implant system. *Biomed Res Int*. 2014;2014:369051. doi: 10.1155/2014/369051.
20. Paálka ĀR, Lazarov A. Immediately Loaded Bicortical Implants Inserted in Fresh Extraction and Healed Sites in Patients with and Without a History of Periodontal Disease. *Ann Maxillofac Surg* 2019;9:371-8.
21. Soto-Penalzoa D, Zaragoza-Alonso R, Penarrocha-Diago M, Penarrocha-Diago M. The all-on-four treatment concept: Systematic review. *J Clin Exp Dent*. 2017 Mar 1;9(3):e474-e488.
22. Tha TP, Ganapathy D, Jain AR. Basal implants - A review. *Drug Invention Today*. 2018, 10:3430-3.
23. van Kampen FM, van der Bilt A, Cune MS, Fontijn-Tekamp FA, Bosman F. Masticatory function with implant-supported overdentures. *J Dent Res*, 83: 708-711.
24. Yadav RS, Sangur R, Mahajan T, Rajanikant A. V, Singh N, Singh R. An Alternative to Conventional Dental Implants: Basal Implants. *Rama Univ J Dent Sci*, 2015;2:22-28.

YAZIŞMA ADRESİ

Dr. Öğr. Üyesi Esra Bilgi Özyetim

İstanbul Yeni Yüzyıl Üniversitesi Diş Hekimliği Fakültesi, Protetik Diş Tedavisi ABD

Sütlüce Mahallesi, Binettaşı Sokak No:10 Beyoğlu / İstanbul

Tel: 0543 658 67 35 • e-posta: esrabilgiozyetim@hotmail.com