

Mustafa Sabri Şencan¹
Servet Doğan Tiryaki²

Periodontal kemik kaybı olan vakaların monoblok bükülebilir implantlar kullanılarak 72 saat içerisinde kalıcı protetik yapılarla yüklenmesi

Loading cases with permanent prosthetic structures by using monoblock bendable implants in 72 hours that have periodontal bone loss

ÖZET

Periodontitis veya periimplantitis nedeniyle ileri derece alveolar kemik rezorpsiyonu bulunan olgularda ogmentasyon teknikleri uygulanmadan ve bekleme süresi olmaksızın, monoblok bükülebilir implantlar kullanılarak kalıcı protetik yapılar ile 72 saat içerisinde erken yükleme prosedürü makalede anlatılmıştır.

Anahtar kelimeler

Monoblok İmplant, Erken Yükleme, Bükülebilir İmplant, 72 Saatte Erken Yükleme, Alveolar Kemik Rezorpsiyonu, Periodontitis, Periimplantitis.

ABSTRACT

In patients with advanced alveolar bone resorption due to periodontitis or periimplantitis, early loading procedure within 72 hours with permanent prosthetic structures using monoblock bendable implants without applying augmentation techniques and without waiting period is described in the article.

Key words

Monoblock Implant, Immediate Loading, Bendable Implant, Immediate Loading in 72 Hours, Alveolar Bone Loss, Periodontitis, Periimplantitis.

GİRİŞ

İmplantlar diş eksikliklerinin tedavisinde sıklıkla kullanılmaktadır. Fakat uzun osseoentegrasyon süresi çeşitli zorluklara neden olmaktadır (1). Geçici dişlerle veya dişsiz şekilde beklemenin hastada estetik ve fonksiyonel problemler oluşturmasının yanında çekim sonrası anatomik konturların sert ve yumuşak dokuda kaybolması implant uygulamasında çözüm bekleyen sorunlar olarak göze çarpmaktadır (2). Bükülebilir, hemen yüklenebilir monoblok implantların kullanımı dişsizlik vakalarının çözümü noktasında umut veren gelişmeler sunmaktadır.

Literatürde bükülebilir monoblok dental implantların hemen yüklenmesiyle ilgili yüksek başarı oranlarına sahip birçok çalışma bulunmaktadır (3-5). Erken yüklemeyi etkileyebilecek, primer implant stabilitesi, implant materyalinin özellikleri, osseoentegrasyon, protez tasarımı ve konakla ilgili faktörler gibi değişkenler de ayrıca değerlendirilmelidir (6).

Monoblok bükülebilir implantlar uygulandıktan sonra özel yüzey tasarımları sayesinde yüksek primer stabilite alınabilmesini sağlayan ve 72 saat içerisinde hemen yüklemeye olanak veren implantlardır (7).

Monoblok bükülebilir implant sistemleri; abutment ve implantın birlikte olduğu sistemlerdir. Bu tasarımın birçok avantajı vardır. Öncelikle sabit abutment yapısının, klasik sistemlerde olduğu gibi yüklemeye sonra gevşeme ihtimali yoktur (8). Açılımda ihtiyacı olan bölgelerde tasarıma bağlı olarak üretici firmaların belirttiği değerlerde abutment bükülerek açılabilir. Protetik işlemlerin prova aşamalarında takıp çıkarma olmadığı için zaman kaybını önler. Gingiva former ve abutmentin prova aşamalarında takıp çıkarılırken oluşan epitel zedelenmelerinin ve buna bağlı olarak oluşan kemik rezorpsiyonlarının önüne geçer (9). Bununla birlikte parlak yüzey tasarımına sahip boyun kısmı periimplantitis riskini azaltmada etkilidir (10). Cerrahi ve protetik uygulama prosedürü göreceli olarak çok daha basit ve hızlıdır (11).

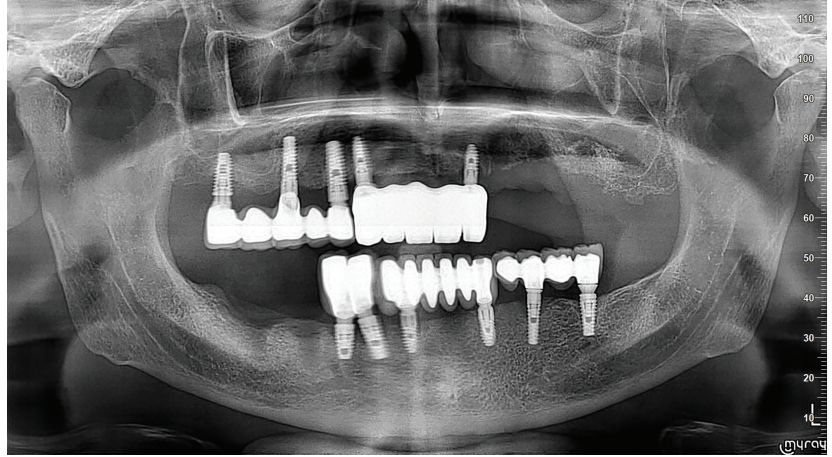
Bu çalışmanın amacı periodontitis veya periimplantitis nedeniyle ileri derece alveolar kemik rezorpsiyonu bulunan olgularda, ogmentasyon teknikleri uygulanmadan ve bekleme süresi olmaksızın, monoblok bükülebilir implantlar kullanılarak kalıcı protetik yapılar ile 72 saat içerisinde erken yükleme prosedürünü incelemektir.

İmplant yerleştirildikten sonra bükme işleminin yapılabilmesi için Primer stabilizasyonun yüksek orandan alınmış olması gereklidir. Genellikle 35N ve üzeri tork direnci ile yerleştirilmiş olan implantlar rahatlıkla abutment kısmından açılabilir. Fakat maxilla tüber bölgesi gibi düşük yoğunlukta kemik hacmine sahip bölgelerde yüksek tork kuvveti alınmasına rağmen açılabilir. Bükme kuvveti uygulandığında implant boyun kısmından açılmak yerine blok olarak hareket edip kemikte ezilmeye ve sonucunda primer stabilizasyonun kaybına neden olabilir. Açılabilir işlemi implantın taşıma parçası ve raşet kullanılarak istenilen yönde kademeli olarak kuvvet uygulanarak üretici firmanın izin verdiği açısal değere ulaşmak için (Ör:20°) 5°'lik kazanımlar ile açılabilir işlemi sürdürmek daha güvenli bir yöntem olarak görülebilir. Bu sayede her 5°'lik açılabilir sırasında kemik ve implantın verdiği yanıt gözlemlenebilir.

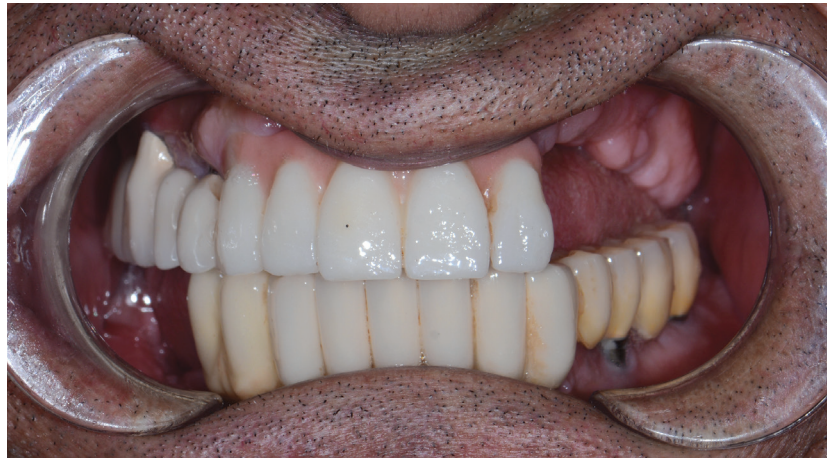İmplantın yerleştirileceği bölgedeki kemik durumu klinik muayene ve panoramik radyolojik inceleme sonrası değerlendirilmiş ve uygun olan boy ve çapta tek aşamalı implant yerleştirme için plan yapılmıştır.

Olgu 1: 57 yaşında sağlıklı erkek hastanın radyolojik incelemesinde implantların çevresinde ve daha önceden explantasyon yapılmış alanlarda ileri derecede kemik rezorpsiyonu gözlenmiştir (Resim 1 ve 2).

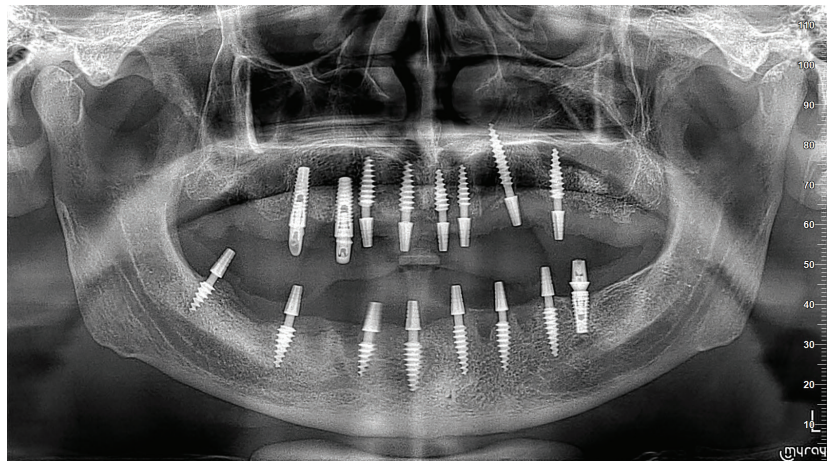
Hastanın 17, 12, 22, 34, 32, 42, 44, 45 numaralı implantları için eksplan-



Resim 1.



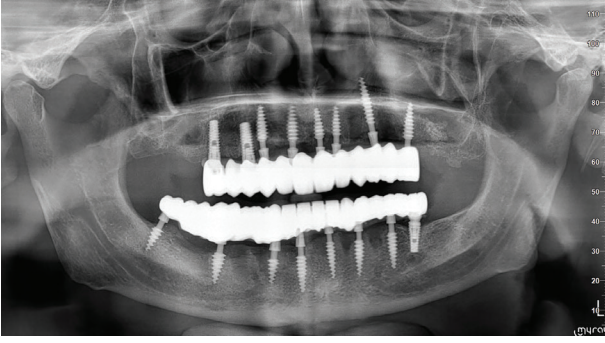
Resim 2.



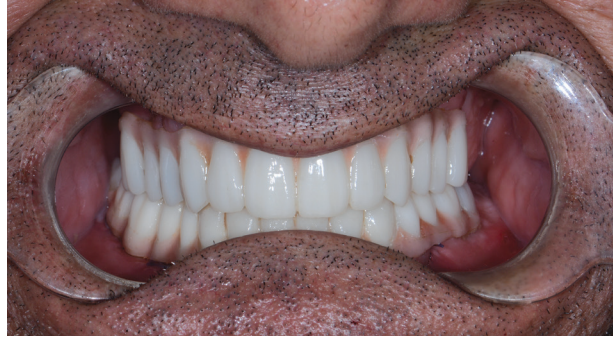Resim 3.

tasyon kararı verilmiştir. Maksilla ve mandibulada alveolar kret bukko-lingual olarak yeterli genişlikte olmadığından klasik implant uygulamaları için ogmentasyon işlemleri gerekme-
teydi. Belirli bekleme süresi sonrası silindirik kemik içi implant uygu-

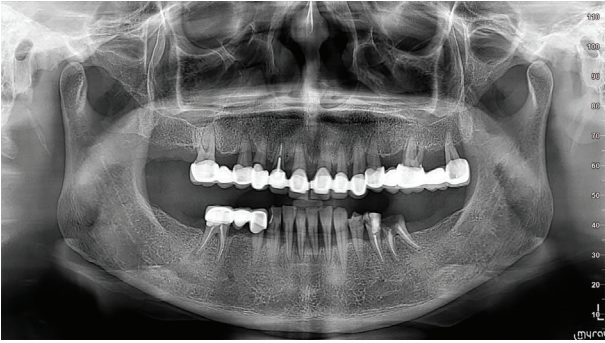
lanması yerine monoblok bikortikal kompresyon vidası prensibiyle çalışan implantlar kullanılarak mevcut kemikten yüksek tork kuvveti alınarak tek aşamada tedavinin tamamlanması planlanmıştır. Aynı seansta yapılan explantasyon işlemleri sonrası alveol



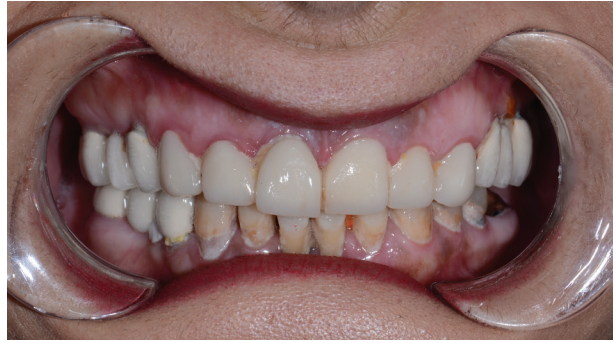Resim 4.



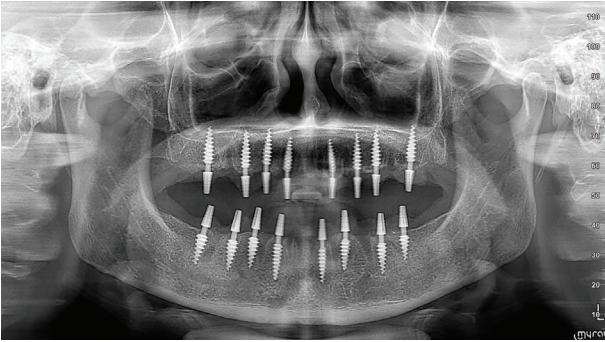
Resim 5.



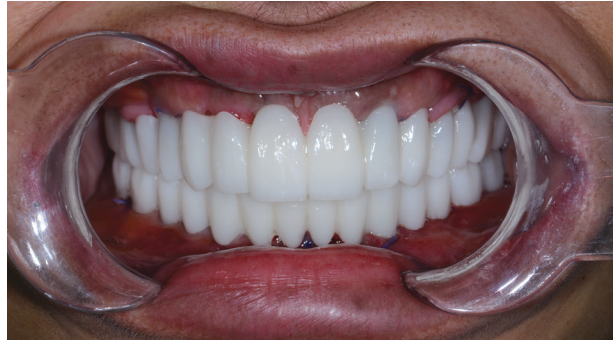Resim 6.



Resim 7.



Resim 8.



Resim 9.

kemiğinin redüksiyonu yapılmış ve implant yerleşimi ve açıldırılmaları tamamlanmıştır (Resim 3). 72 saat içerisinde daimi zirkonyum protetik yapı tamamlanarak hasta ağızda uygulama ve teslimi yapılmıştır (Resim 4 ve 5).

Kullanılan implantların markası Mode Provo Implant. Boy ve çap değerleri; 47:4,5/8,0 mm, 46:4,5/10 mm, 44:4,0/8,0mm, 43:4,0/12,0mm, 41:3,5/12,0mm, 35:4,0/12,0mm, 36:4,0/12,0mm, 12:4,0/12,0mm, 11:3,5/12,0mm, 22:4,0/10,0mm, 23:3,5/10,0mm, 24:3,5/15,0mm, 26:4,0/12,0mm'dir.

Olgu 2: 42 yaşında sağlıklı kadın hastanın radyolojik incelemesinde periodontitise bağlı kemik rezorpsiyonu ve klinik incelemede tüm dişlerde Miller 3. sınıf mobilité görülmüştür (Resim 6 ve 7).

Hastanın 16, 14, 13, 12, 11, 21, 22, 23, 24, 26, 28, 36, 35, 34, 33, 32, 31, 41, 42, 43, 44, 46 numaralı dişleri çekilip immediat olarak monoblok implantların uygulanması ve 72 saat içerisinde üst yapısının kalıcı olarak yüklenmesi planlanmıştır. Diş çekimi ve implantların uygulamaları aynı se- ansta tamamlanmıştır (Resim 8). 72 saat içerisinde daimi zirkonyum prote-

tik yapı tamamlanmış ve hasta ağızda uygulama ve teslimi yapılmıştır (Resim 9 ve 10).

Kullanılan implantların markası Mode Provo Implant. Boy ve çap değerleri; 47:4,5/10,0mm, 45:4,5/10,0mm, 43:4,5/10,0mm, 41:4,0/12,0mm, 37:4,5/8,0mm, 35:4,0/10,0mm, 33:4,0/10,0mm, 31:3,5/12,0mm, 17:4,0/12,0mm, 15:4,0/12,0mm, 13:4,0/12,0mm, 11:4,0/12,0mm, 27:4,0/12,0mm, 25:4,0/12,0mm, 23:4,0/12,0mm, 21:3,5/12,0mm'dir.

Olgu 3: 62 yaşında sağlıklı erkek hastanın radyolojik incelemesinde perio-

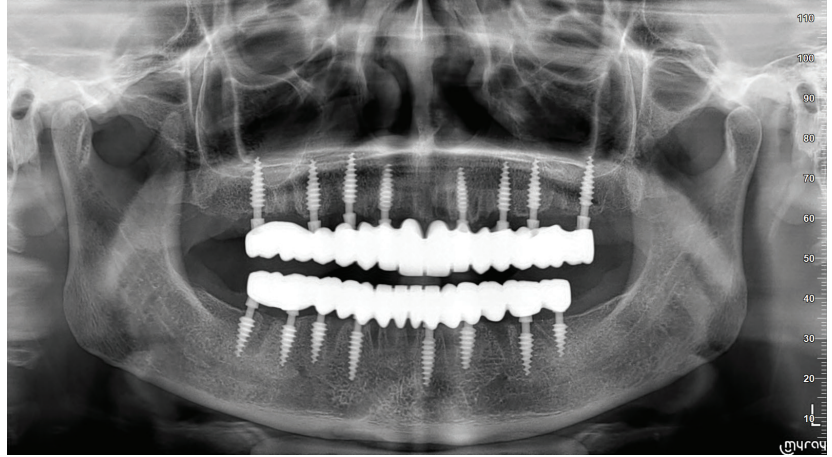
dontitis ve periimplantitise bağlı ileri kemik rezorpsiyonu ve klinik incelemede tüm dişlerde Miller 3. sınıf mobilite gözlenmiştir (Resim 11).

Hastanın mevcut implantlarının eksplantasyonu ve ilgili dişlerin çekilmesi immediat olarak monoblok implantlarının uygulanması ve 72 saat içerisinde üst yapısının kalıcı olarak yüklenmesi planlanmıştır. Eksplantasyonlar ve çekimler yapıp aynı seansta implantların uygulaması ve açlandırılmaları tamamlanmıştır (Resim12). 72 saat içerisinde daimi zirkonyum protetik yapı tamamlanmış ve hasta ağızında uygulama ve teslimi yapılmıştır (Resim 13).

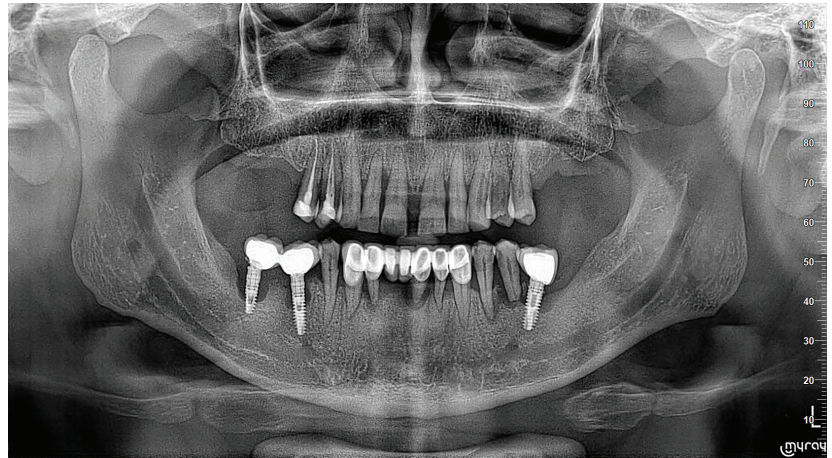
Kullanılan implantların markası Mode Provo Implant. Boy ve çap değerleri; 46:4,0/10,0mm, 47:3,5/8,0mm, 44:4,0/8,0mm, 42:3,5/12,0mm, 35:4,0/10,0mm, 32:3,5/12,0mm, 34:4,0/15,0mm, 37:4,0/8,0mm, 17:4,0/12,0mm, 15:4,0/15,0mm, 13:4,0/15,0mm, 11:3,5/15,0mm, 21:3,5/15,0mm, 23:4,0/15,0mm, 25:4,0/15,0mm, 27:4,0/15,0mm'dir.

TARTIŞMA

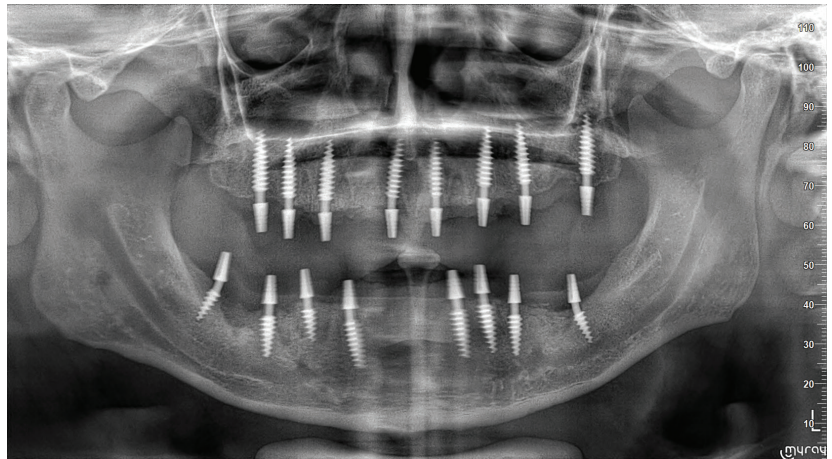
Bükülebilir monoblok implantlar immediat loading imkanı sunarak tüm protetik işlemlerin kalıcı üst yapılar ile 72 saat içerisinde tamamlanmasına olanak verir. Erken yüklenebilmesi ve bekleme süresini kısaltması sayesinde diş eksikliğinin giderilmesinde başarılı bir yöntemdir (12). Yetersiz kemik hacmi olan ve klasik implant sistemleri ile ancak ogmentasyon yapılarak implant yapılabilecek bölgelerde dahi kolaylıkla uygulanabilmesine ve yüksek tork kuvveti alınabilmesine imkân sağlar (13). Monoblok tasarımı sayesinde abutment implant birleşim noktasından bakteri deşarjını engeller. Kemik rezorpsiyonu ve periimplantitis riskini azaltır (14). Bükülebilir monoblok implantlar çekim soketi gibi açlandırma ihtiyacı olan bölgelerde uygulandığında dahi bükülebilir olması sayesinde protetik uyulama ko-



Resim 10.



Resim 11.

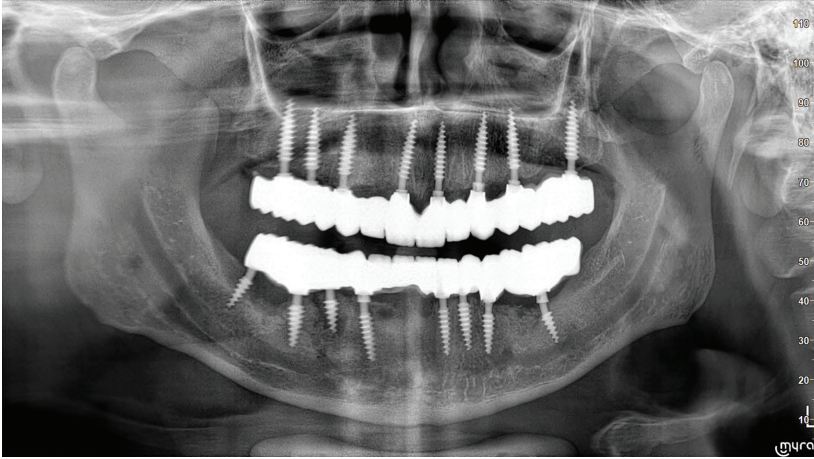


Resim 12.

laylığı açısından paralellik rahatlıkla sağlanabilir. Kalıcı protetik yapılar ile erken yükleme yaparak tek aşamada tedavinin sonuçlandırılması tedavi maliyetlerinde ve zamanda tasarruf imkânı sağlar.

SONUÇ

Monoblok bükülebilir implantlar, 72 saat içerisinde erken yükleme imkanı sunarak hastanın osseoentegrasyon süresini dişsiz değil kalıcı ve estetik dişlerle geçirmesini sağlamaktadır. Sosyal



Resim 13.

ve fonksiyonel açıdan kişinin yaşam kalitesine katkı sunmaktadır. Ayrıca

yapılan işlem sayısı ve süresini azaltarak implant tedavisi nedeniyle oluşan

zaman ve konfor kaybını ortadan kaldırmaktadır. Özel tasarımı sayesinde kemikten yüksek tork kuvveti alınmasına imkân vermekte, klasik implant uygulamaları için gerekli olan ogmentasyon işlemlerine çoğu zaman ihtiyaç olmamaktadır. Bu sayede zaman ve maliyet anlamında tasarruf sağlanmaktadır.

Bu çalışmada yapılan uygulamalarda da görüldüğü üzere, monoblok bükülebilir implant sistemi olan Mode Provo implantları tam dişsizlik olgularının immediat sağaltımında kullanılabilir.

KAYNAKLAR

1. Buser D, Chappuis V, Belser UC, Chen S. Implant placement post extraction in esthetic single tooth sites: when immediate, when early, when late? *Periodontol* 2000. 2017 Feb;73(1):84-102. doi: 10.1111/prd.12170. PMID: 28000278.
2. Dhillon N, et al., Restoring smile: An integrated prosthodontic approach, *Medical Journal Armed Forces India* (2013), <http://dx.doi.org/10.1016/j.mjafi.2013.05.013>
3. Narang S, Narang A, Jain K, Bhatia V. Multiple immediate implants placement with immediate loading. *J Indian Soc Periodontol* 2014;18:648-50.
4. Lazarov A. Immediate functional loading: Results for the concept of the strategic implant®. *Ann Maxillofac Surg* 2019;9:78-88.
5. Shanmugasundaram M, Priya Bharathi. KOS one piece implant an excellent choice in resorbed and narrow ridge – a case report. *International Journal Of Advances In Case Reports*,5(2), 2018,44-46. DOI: <http://dx.doi.org/10.21276/ijacr.2018.5.2.4>
6. Degidi, M., Perrotti, V. and Piattelli, A. (2006), Immediately Loaded Titanium Implants with a Porous Anodized Surface with at Least 36 Months of Follow-Up. *Clinical Implant Dentistry and Related Research*, 8: 169-177. <https://doi.org/10.1111/j.1708-8208.2006.00008.x>
7. Gaur, Vivek & Doshi, Anita & Ihde, Stefan & Fernandes, Gabriela. (2018). Immediate Loading of Edentulous Mandibular Arch with Screw Retained Final Prosthesis on Strategic Implants® With Single Piece Multi Unit Abutment Heads: A Case Report. *Vivek Gaur, BAUJ Dentistry* 2018, 4,2 4: 040
8. Binon PP. Evaluation of the effectiveness of a technique to prevent screw loosening. *J Prosthet Dent* 1998; 42:71-89.
9. Finne K, Rompen E, Toljanic J. Prospective multicenter study of marginal bone level and soft tissue health of a one-piece implant after two years. *J Prosthet Dent*. 2007 Jun;97(6 Suppl):S79-85. doi: 10.1016/S0022-3913(07)60011-0. Erratum in: *J Prosthet Dent*. 2008 Mar;99(3):167. PMID: 17618937.
10. Bollen, C.M.L., Papaioanno, W., Van Eldere, J., Schepers, E., Quirynen, M. and Van Steenberghe, D. (1996), The influence of abutment surface roughness on plaque accumulation and peri-implant mucositis. *Clinical Oral Implants Research*, 7: 201-211. <https://doi.org/10.1034/j.1600-0501.1996.070302.x>
11. Agbaje JO, Diederich H. Minimal Invasive Concept for the Rehabilitation of Edentulous Jaw with One-piece Implants. *Int J Case Rep Short Rev*. 2018;4(2): 027-030
12. Jaffin, R.A., Kumar, A. and Berman, C.L. (2000), Immediate Loading of Implants in Partially and Fully Edentulous Jaws: A Series of 27 Case Reports. *Journal of Periodontology*, 71: 833-838. <https://doi.org/10.1902/jop.2000.71.5.833>
13. Wu AY, Hsu JT, Chee W, Lin YT, Fuh LJ, Huang HL. Biomechanical evaluation of one-piece and two-piece small-diameter dental implants: In-vitro experimental and three-dimensional finite element analyses. *J Formos Med Assoc*. 2016 Sep;115(9):794-800. doi: 10.1016/j.jfma.2016.01.002. Epub 2016 Mar 21. PMID: 27013111.
14. Iglhaut, G., Schwarz, F., Winter, R.R., Mihaitovic, I., Stimmelmayer, M. and Schliephake, H. (2014), Epithelial Attachment and Downgrowth on Dental Implant Abutments. *J Esthet Restor Dent*, 26: 324-331.

YAZIŞMA ADRESİ

Dr. Mustafa Sabri Şencan

Novusklinik, Fahrettin Kerim Gökay Cad. Pınar Apt. No:135/2 Kat:1 D:2 34722 Ziverbey, Kadıköy / İstanbul
Tel: 0532 284 82 14 • E-posta: sabri.sencan@novusklinik.com