

A. Selhan Kaya¹
İbrahim Güle¹
Esra Bilgi Özyetim²
Süleyman Çağatay Dayan³
Onur Geçkili⁴

Ti-base abutmentlere bağlanan protezlerde implantların marjinal kemik kaybı açısından retrospektif olarak değerlendirilmesi

Retrospective evaluation of marginal bone loss of dental implants with prostheses bonded to ti-base abutments.

ÖZET

Çalışmada Ti-base abutmentlere bağlanan implant destekli sabit restorasyonlarda implant etrafındaki marjinal kemik kayıplarının digital panoramik röntgenler ile değerlendirilmesi amaçlanmıştır. Ayrıca bu değerlendirmede; kuron boyu/implant boyu, implantın bulunduğu çene, yiv yapısına göre implantların kemik kaybı miktarına etkileri incelenmiştir. Çalışmaya 41 hasta ve 125 adet Mode Rapid ve Mode Level implant dahil edilmiştir. Hastaların çekilmiş olan yüklem sonrası ve 1. yıl kontrol röntgenleri karşılaştırılarak marjinal kemik kayıpları ve kuron boyu/implant boyu ölçülmüştür. Ti-base abutmentlere bağlanan agresif yivli implantlarda 1 yıl sonunda saptanan marjinal kemik kaybı miktarı 0,0118 mm iken, regular yivli implantlarda 0,0456 mm olarak belirlenmiştir. Çalışmada Ti-base abutmentlere bağlanan implant destekli sabit restorasyonlar değerlendirildiğinde, 1 yıl sonra saptanan marjinal kemik kaybı incelenen tüm parametrelerde her iki başarı kriterini sağlamaktadır.

Anahtar kelimeler

İmplant, Ti-base abutment, sabit protez, marjinal kemik kaybı, sağ kalım.

ABSTRACT

The aim of this study was to evaluate the marginal bone loss of implant with Ti-base abutments. The effects of crown/implant size, implant localization, active and regular threads on the amount of bone loss were investigated. In this retrospective trial, the data belonging to 125 Mode Rapid and Mode Level implants that were inserted to 41 patients 1 year ago were used. Marginal bone loss and crown/implant length were measured on the post-loading and 1st year control x-rays of the patients. The marginal bone loss values were obtained as 0.0118 mm in active threaded implants and 0.0456 mm in regular threaded implants. In the study, marginal bone loss measured of fixed prosthesis bonded to Ti-base abutments provides the success criterion in all parameters examined.

Key words

Implant, Ti-base abutment, fixed prosthesis, marginal bone loss, survival.

Diş eksiklerinin dental implantlar ile rehabilitasyonu günümüzde rutin bir uygulama hâline gelmiştir (26). İmplant destekli sabit restorasyonlar vida tutuculu ya da siman tutuculu olabilmektedir (31). İmplant açılanmasının uygun olmadığı olgularda siman tutuculu restorasyonlar ile daha estetik sonuçlar elde edilmektedir (17). Ancak temizlenemeyen siman artıkları peri-implantitis gibi komplikasyonlara sebep olabilmektedir (14, 30).

Günümüzde implant destekli sabit restorasyonlarda kullanılan kişisel abutmentler 2 farklı şekilde üretilmektedir. Titanyum, altın, lityum disilikat, zirkonya gibi tek parça materyallerden üretilen abutmentler ve zirkonya, seramik ya da PEEK gibi materyallerden üretilen kopingerin titanyum taban üzerine simante edildiği iki parçalı abutmentlerdir (16).

Zirkonya ve titanyum materyallerinin sertlik derecelerinin farklı olması nedeniyle; zirkonya abutmentler yerleştiği titanyum implant platformuna zarar verebilmektedir. Zirkonya abutmentin boyun bölgesinde kırık, titanyum implantın iç kısmında aşınma görülebilmektedir (5). Bu mekanik komplikasyonun giderek yaygınlaşması sebebiyle üretici firmalar implant-dayanak bağlantısının titanyum parça ile sağlandığı ve bu titanyum parça üzerine zirkonya kopingin yerleştirildiği ve “hibrit abutment” olarak isimlendirilen yeni bir abutment sistemi geliştirmişlerdir (5).

Hibrit abutmentların implant içine yerleşen internal kısmı titanyum materyalinden üretilmektedir. Protez bağlantı bölgesi ise tercih edilen materyale bağlı olarak üretilmekte ve implant içine yerleşen titanyum parçaya oturmaktadır. İki parça birbirlerine bağlanmakta ve tek parça gibi hareket etmektedir (16). Literatürde hibrit abutmentların maksimum yük taşıma kapasitesinin ve kırılma direncinin tek parça abutmentlerden daha yüksek olduğunu gösteren çalışmalar mevcuttur. Bu sebeplerle üretici firmalar mevcut implant boyutlarına uygun olarak “Ti-base” olarak bilinen abutmentleri üretmeye başlamışlardır (16).

İmplant destekli sabit restorasyonlarda yüksek başarı oranları bildi-

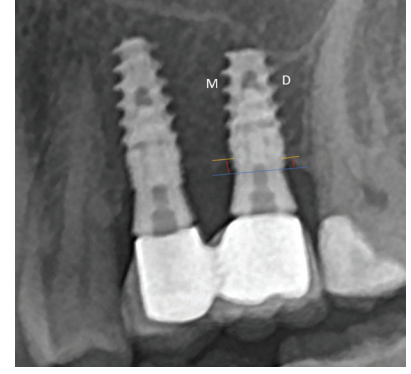
rilmesine rağmen uzun dönemde protetik ve biyolojik komplikasyonlar görülebilmektedir (18). İmplant destekli sabit restorasyonların başarısı ve sağ kalımı implant etrafındaki marjinal kemik kayıplarından etkilenebilir. Biyolojik genişlik miktarı, peri-implantitis oluşumu, implant-dayanak bağlantısı, protetik faktörler implant etrafındaki marjinal kemik kaybını etkileyen faktörlerden bazılarıdır (6, 7, 10, 32). Literatürde sabit restorasyonlarda implant çevresindeki kemik kaybını değerlendiren çalışmalarda; travmatik cerrahi uygulamaların, aşırı yüklemenin veya erken yüklemenin, implantın şeklinin, implantın lokalizasyonunun, implant iç çepi ile dış çepi arasında mikro açıklığın, enfeksiyonun, mikrobiyal kontaminasyonun, implant ve protetik komponentin mikro hareketinin, implant boyun geometrisinin ve tekrarlanan vida torkunun marjinal kemik kaybına sebep olabilecek faktörler olduğu bildirilmiştir (2, 11, 13, 29).

Çalışmada Ti-base abutmentlara bağlanan implant destekli sabit restorasyonlarda implant etrafındaki marjinal kemik kayıplarının dijital panoramik röntgenler ile değerlendirilmesi amaçlanmıştır. Ayrıca bu değerlendirmede; kuron boyu/implant boyu, implantın bulunduğu çene, farklı özellikte yiv yapısına sahip implantların kemik kaybı miktarına etkileri incelenmiştir.

GEREÇ VE YÖNTEM

Bu çalışma, İstanbul Yeni Yüzyıl Üniversitesi Fen, Sosyal ve Girişimsel Olmayan Sağlık Bilimleri Araştırmaları Etik Kurulu tarafından 2022/05-860 no.lu karar ile onaylanmış, Dünya Tıp Birliği Helsinki Deklarasyonu Prensipleri'ne uyulmuştur. Çalışmaya 01.01.2020 ile 01.06.2021 tarihleri arasında kliniğimizde implant cerrahisi yapılmış ve Ti-base abutment kullanılarak implant destekli sabit protezleri yapılmış 41 hasta ve 125 adet implant dahil edilmiştir. Uygulanan implantların 68'i agresif yivli implant (Mode Rapid implant, Mode Implant/Mode Medikal

San. ve Tic. Ltd. Şti., İstanbul, Türkiye) ve 57'si regular yivli implanttır (Mode Level implant, Mode Implant/Mode Medikal San. ve Tic. Ltd. Şti., İstanbul, Türkiye). 65 adet implant üst çeneye, 60 adet implant ise alt çeneye yerleştirilmiştir. İmplantların yüklenmesini takiben hastalardan alınan panoramik radyografiler CCD sensörlü orthopantomograph (PAX-I, Vatech, Kore) cihazı ile dijital olarak elde edilmiştir. Çalışmaya dahil edilen hastaların 1 yıl sonraki kontrol radyografileri aynı cihazla çekilmiştir. Hastaların panoramik radyografileri, deneyimli bir oral diaznoz ve radyoloji uzmanı tarafından standart radyografi cihazı ve ışınlama değişkenleri kullanılarak elde edilmiştir. Hastaların çekilmiş olan yüklenme sonrası ve birinci yıl kontrol röntgenleri karşılaştırılarak marjinal kemik kayıpları ve kuron boyu/implant boyu ölçülmüştür. Ölçümlerin net olabilmesi için görüntüler 20 kat büyütülmüş ve vektörel ölçümler yapılmıştır. Bu işlemler için Image J (US National Institutes of Health, ABD) yazılım programından yararlanılmıştır. Ölçümlerde referans olarak her implant için önceden bilinen implant çapı referans değer olarak alınmıştır. Yüklenme sonrası ve kontrolde çekilen dijital görüntüler üzerinde implant çevresinden krestal kemik seviyesine kadar olan mesafe ölçülmüş ve kontrolde çekilen röntgende ölçülen mesafe yüklenme sonrası çekilen röntgenden elde edilen mesafeden çıkarılmıştır (Resim 1). Önceden bilinen implant çapı ile görüntülerden ölçülen çap orantılanmış aynı orantı ölçülen kemik kaybına uygulanarak marjinal kemik kayıpları ölçülmüştür. Bu ölçümler aynı araştırmacı tarafından 2 kez yapılmış ve her implant için bu 2 ölçümün ortalaması alınarak asıl değer elde edilmiştir. Her implant için biri mesial diğeri distal olmak üzere kemik kayıpları ölçülmüş; bu iki değer aritmetik ortalaması tek bir kemik kaybı değeri olarak kaydedilmiştir. Çalışmadan elde edilen veriler implantların bulunduğu çene, farklı yiv yapıları ve kuron boyu/implant boyu oranları ara-



Resim 1:

Dijital görüntü üzerinde kemik kaybı ölçümü.

sındaki ilişki açısından karşılaştırılmıştır ve literatürde belirtilen Albrektsson ve ark. (1) ve Misch ve ark. (20)'nın implantlar için başarı kriterlerine göre değerlendirilmiştir.

İstatistiksel analizler IBM SPSS Statistics 20.0 bilgisayar programı kullanılarak yapılmıştır (IBM Corp. Released 2011. IBM SPSS Statistics for Windows, Version 20.0. Armonk, NY: IBM Corp., ABD). Çalışma verilerinin parametrelerinin normal dağılıma uygunluğu Kolmogorov-Smirnov ve Levene testi ile değerlendirilmiş ve parametrelerin normal dağılıma uygun olduğu saptanmıştır. Çalışma verileri değerlendirilirken tanımlayıcı istatistiksel metodların yanı sıra verilerin karşılaştırılmasında bağımsız t testi kullanılmıştır. Farklılığa neden olan grubun tespitinde ise Pearson testi kullanılmıştır. Anlamlılık $p < 0.05$ düzeyinde değerlendirilmiştir.

BULGULAR

Çalışma, retrospektif olarak taranan 41 hastaya ait 125 adet implantın radyografik verileri üzerinde yapılmıştır. Çalışmaya katılan hastaların %61'i kadın, %39'u erkektir. Bir yıl sonunda hiçbir implant kaybı yaşanmamıştır. Sağ kalım oranı %100'dür.

İmplantların 65 adedi üst çeneye, 60 adedi alt çeneye uygulanmıştır. Bir yıl sonunda üst çeneye uygulanan implantlarda ortalama 0,017 mm, alt çene-

TABLO 1

İmplantın bulunduğu çenenin kemik kaybına etkisi.

	Lokalizasyon	N	Mean	Std. Deviation	Std. Error Mean
Kemik kaybı	Üst çene	65	,0170	,36154	,04484
	Alt çene	60	,0383	,21401	,02763
p*			0,68		

*Bağımsız t testi ($p < 0,05$)**TABLO 2**

Farklı yiv yapılarının kemik kaybına etkisi.

	İmplant	N	Mean	Std. Deviation	Std. Error Mean
Kemik kaybı	Rapid (Agresif yivli)	68	,0118	,35544	,04310
	Level (Regular yivli)	57	,0456	,21472	,02844
p*			0,51		

*Bağımsız t testi ($p < 0,05$)**TABLO 3**

Kuron boyu/implant boyu oranının kemik kaybına etkisi.

	Kuron boyu / İmplant boyu	N	Mean	Std. Deviation	Std. Error Mean
Kemik kaybı	1'den büyük	66	,0389	,22740	,02799
	1'den küçük	59	,0142	,36439	,04744
p*		0,65			

*Bağımsız t testi ($p < 0,05$)**TABLO 4**

Kemik kaybı korelasyonları.

		Lokalizasyon	İmplant	Kuron boyu / İmplant boyu
Kemik kaybı	Pearson Correlation	,036	,056	-,042
	Sig. (2-tailed)	,692	,531	,645
	N	125	125	125

*Pearson testi ($p < 0,05$)

neye uygulanan implantlarda ortalama 0,0383 mm kemik kaybı saptanmıştır (Tablo 1).

Ti-base abutmenta bağlanan agresif yivli implantlarda 1 yıl sonunda saptanan marjinal kemik kaybı miktarı 0,0118 mm iken, regular yivli implantlarda 0,0456 mm olarak belirlenmiştir (Tablo 2).

Çalışmada Ti-base abutmentlere bağlanan sabit protezlerin kuron boyları ile uygulanan agresif ya da regular yivli implantların boyları karşılaştırıldığında; 66 adet implantın kuron boyu/implant boyu oranı 1'den büyük iken, 59 adet implantın kuron boyu/implant boyu 1'den küçük saptanmıştır. Bir yıl sonunda kuron boyu/implant boyu 1'den büyük olan implantlarda ortalama

0,0389 mm, kuron boyu/implant boyu 1'den küçük olan implantlarda ortalama 0,0142 mm kemik kaybı belirlenmiştir (Tablo 3).

Marjinal kemik kaybı miktarı ile implantın bulunduğu bölge, kuron boyu/implant boyu oranı, implantın yiv yapısı arasında anlamlı bir ilişki saptanmamıştır ($p > 0,05$) (Tablo 4).

TARTIŞMA

Implant tedavisinin başarı kriterlerinden biri de marjinal kemik seviyesinin uzun dönemde aynı seviyede idame ettirilmesidir. Implant etrafındaki alveolar kemik kalite ve kantitesini değerlendirmek implant tedavisinin başarısını belirlemede yol göstericidir (25). Implantın, yüklenmeden 1 yıl sonraki gözlenen marjinal kemik kaybı miktarı implantın başarısının değerlendirilmesinde büyük önem taşımaktadır (19). Albrektsson ve ark. (1) 1986 yılında implantların başarılı kabul edilmeleri için yüklendikten 1 yıl sonra kemik kayıp miktarının 1,5 mm'den az olması gerektiğini ve sonraki her yılda ise kemik kaybı miktarının 0,2 mm ile sınırlı kalması gerektiğinin bildirmişlerdir. 2008 yılında Misch ve ark. (20) implantların kemik kaybı miktarının, implant cerrahisini takiben ilk yılda 2 mm'den az olması gerektiğini belirtmişlerdir.

Çalışmada Ti-base abutmentlara bağlanan implant destekli sabit restorasyonlarda digital panoramik röntgenler ile marjinal kemik kayıpları değerlendirilmiştir. Bu değerlendirmede; kuron boyu/implant boyu oranının, farklı yiv yapısına sahip implantların ve implantların bulunduğu çenenin marjinal kemik kaybı miktarına etkileri incelenmiştir. Çalışmada Ti-base abutmentlara bağlanan implant destekli sabit restorasyonlar değerlendirildiğinde, 1 yıl sonra saptanan marjinal kemik kaybı incelenen tüm parametrelerde her iki başarı kriterini sağlamaktadır.

Implantın geometrik şeklinin implantın yerleştirme torku değerlerinde önemli rol oynadığı bildirilmektedir. Özellikle immedat yükleme planlandığında, daha yüksek stabilite seviyelerine izin veren tasarıma sahip implant-

ların kullanımı tercih edilmektedir. Implant üreticileri Tip 4 kemikte daha iyi stabilite elde etmek için daha agresif yivlere sahip implant üretmişlerdir (3). Bu çalışmada Ti-base abutmentla bağlanan agresif yivli implantlarda 1 yıl sonunda saptanan marjinal kemik kaybı miktarı regular yivli implantlardan daha düşük saptanmıştır.

Kumar ve ark. (15). Tamizi ve ark. (28) çalışmalarında alt çeneye ve üst çeneye yerleştirilen implantlar etrafındaki marjinal kemik kaybı miktarının benzer olduğunu; Negri ve ark. (22). Penarrocha ve ark. (24) ise üst çenede saptanan kemik kaybı miktarının alt çeneye oranla daha fazla olduğunu bildirmişlerdir. Üst çenede daha fazla kemik kaybı görülmesinin sebebi olarak ise üst çenede kemik kalitesinin alt çeneden daha kötü olması ve genellikle tip III veya tip IV olarak sınıflandırılmasına dayandırılmıştır (4). Literatürdeki çalışmalara (15, 28) benzer olarak bu çalışmada alt çenede meydana gelen kemik kaybı miktarı ile ve üst çenede meydana gelen kemik kaybı miktarı arasında anlamlı ilişki saptanmamıştır. Çalışmadan elde edilen sonuçlar Negri ve ark. (22), Penarrocha ve ark. (24)'nın çalışma sonuçları ile uyumlu bulunmamıştır.

Kuron yüksekliğinin artması kuron boyu/implant boyu oranının değişmesine sebep olmaktadır ve bu oranın artması implantların üzerine gelen mekanik yükün artmasına sebep olmaktadır (23). Moraes ve ark. (21) kuron boyu/implant boyu oranının stres dağılımı üzerindeki etkilerini değerlendirdikleri çalışmada kuron boyu artışının oblik kuvvetler altında kemik ile implant ara yüzünde stres artışına neden olduğunu belirtmişlerdir. Çalışmada kuron boyu/implant boyu oran-

ları arasında istatistiksel olarak anlamlı farklılık saptanmamıştır. Kuron boyu/implant boyu oranı 1'den az olan implantların etrafında meydana gelen marjinal kemik kaybı ortalama 0,0142 mm; kuron boyu/implant boyu oranı 1 mm'den büyük olan implantların etrafında gözlenen kemik kaybı 0,0389 mm olarak saptanmıştır. Her iki sonuçta belirtilen başarı kriterlerini karşılamaktadır.

Implantların başarısını değerlendirilmesinde kullanılan bir diğer kriter ise peri-implantitistir (1). Uzun dönemde gözlenen implant çevresi kemik kaybında aşırı oklüzal yükler, periodontal hastalık hikayesi, yetersiz ağız hijyeni düşünülmektedir (9, 27). Fakat kısa dönemde gözlenen peri-implanter hastalıkların siman tutuculu protezlerin simantasyonu aşamasında taşan simanın tam olarak uzaklaştırılmadığı durumlarda meydana geldiği bildirilmektedir (8, 12). Ti-base abutmentlar üstün mekanik özelliklerine ilaveten, simantasyon işleminin ağız dışında yapılması sebebiyle siman artığı problemi ortadan kaldırmaktadır.

SONUÇLAR

Çalışmanın sınırlamaları dahilinde; Ti-base abutmentlara bağlanan implant destekli sabit restorasyonlar değerlendirildiğinde, bir yıl sonra saptanan marjinal kemik kaybı incelenen tüm parametrelerde Albrektsson ve ark. (1) ve Misch ve ark. (20)'nın başarı kriterini sağlamaktadır. Ti-base abutmentların bağlandığı implantların 1 yıllık kemik kaybı ve sağ kalım verileri göz önüne alındığında, klinikte uygun endikasyonda Ti-base kullanımının başarılı sonuçlar verebileceği düşünülmektedir. Ancak bu konu ile ilgili daha uzun takip süreli çalışmaların yapılmasına ihtiyaç vardır.

KAYNAKLAR

1. Albrektsson T, Zarb G, Worthington P, Eriks-son AR. The long-term efficacy of currently used dental implants: a review and proposed criteria of success. *Int J Oral Maxillofac Implants.* 1986;1(1):11-25.
2. Becker W, Goldstein M, Becker BE, Sennerby L. Minimally invasive flapless implant surgery: A prospective multicenter study. *Clin Implant Dent Relat Res.* 2005;7(1): 21-7.
3. Bilhan H, Bilmenoglu C, Urgan AC, Ates G, Bural C, Cilingir A, Geckili O. Comparison of the Primary Stability of Two Implant Designs in Two Different Bone Types: An In Vitro Study. *Int J Oral Maxillofac Implants.* 2015;30(5):1036-40.
4. Branemark P-I. Tissueintegrated prostheses. *Oseointegration Clin Dent.* 1985;11-76.
5. Brodbeck U. The ZiReal post: A new ceramic implant abutment. *J Esthet Restor Dent.* 2003;15(1):10-23.
6. Broggnini N, McManus LM, Hermann JS, et al. Peri-implant inflammation defined by the implant-abutment interface. *J Dent Res.* 2006;85(5): 473-8.
7. Fu JH, Hsu YT, Wang HL. Identifying occlusal overload and how to deal with it to avoid marginal bone loss around implants. *Eur J Oral Implantol.* 2012;5:91-103.
8. Gapski R, Neugeboren N, Pomeranz AZ RM. Endosseous Implant Failure Influenced by Crown Cementation: A Clinical Case Report. *Int J Oral Maxillofac Implant.* 2008;23:943-6.
9. Heitz-Mayfield LJA, Lang NP. Comparative biology of chronic and aggressive periodontitis vs. peri-implantitis. *Periodontol 2000.* 2010;53:167-81.
10. Hermann JS, Buser D, Schenk RK, Cochran DL. Crestal Bone Changes Around Titanium Implants. A Histometric Evaluation of Unloaded Non-Submerged and Submerged Implants in the Canine Mandible. *J Periodontol.* 2000;71(9):1412-24.
11. Hermann JS, Schoolfield JD, Schenk RK, Buser D, Cochran DL. Influence of the Size of the Microgap on Crestal Bone Changes Around Titanium Implants. A Histometric Evaluation of Unloaded Non-Submerged Implants in the Canine Mandible. *J Periodontol.* 2001;72(10):1372-83.
12. Karoussis IK, Salvi GE, Heitz-Mayfield LJA, Bragger U, Hammerle CHF, Lang NP. Long-term implant prognosis in patients with and without a history of chronic periodontitis: A 10-year prospective cohort study of the ITI® Dental Implant System. *Clin Oral Implants Res.* 2003;14:329-39
13. Kim Y, Oh TJ, Misch CE, Wang HL. Occlusal considerations in implant therapy: Clinical guidelines with biomechanical rationale. *Clin Oral Implants Res.* 2005;16(1):26-35.
14. Korsch M, Obst U, Walther W. Cement-associated peri-implantitis: A retrospective clinical observational study of fixed implant-supported restorations using a methacrylate cement. *Clin Oral Implants Res.* 2014;25(7):797-802.
15. Kumar, A., R.A. Jaffin and CB. The effect of smoking on achieving osseointegration of surface-modified implants: a clinical report. *Int J Oral Maxillofac Implants.* 2002;17(6):816-9.
16. Kurbad A, Kurbad S. CAD/CAM-based implant abutments. *Int J Comput Dent.* 2013;16(2):125-41.
17. Lemos CA, de Souza Batista VE, Almeida DA, Santiago Júnior JF, Verri FR PE. Evaluation of cement-retained versus screwretained implant-supported restorations for marginal bone loss: a systematic review and meta-analysis. *J Prosth Dent.* 2016;115(4):419-427.
18. Mangano C, Iaculli F, Piattelli A, Mangano F. Fixed restorations supported by Morse-taper connection implants: A retrospective clinical study with 10-20 years of follow-up. *Clin Oral Implants Res.* 2015;26(10):1229-36.
19. Misch CE. Early crestal bone loss etiology and its effect on treatment planning for implants. *Post Gr Dent.* 1995:3-17.
20. Misch CE, Perel ML, Wang HL, et al. Implant success, survival, and failure: The International Congress of Oral Implantologists (ICOD) pisa consensus conference. *Implant Dent.* 2008;17(1):5-15.
21. de Moraes SLD, Verri FR, Junior JFS, de Faria DAA, de Mello CC, Pellizzer EP. A 3-D finite element study of the influence of crown-implant ratio on stress distribution. *Braz Dent J.* 2013;24(6):635-41.
22. Negri M, Galli C, Smerieri A, et al. The effect of age, gender, and insertion site on marginal bone loss around endosseous implants: Results from a 3-year trial with premium implant system. *Biomed Res Int.* 2014;2014:369051.
23. Nissan J, Ghelfan O, Gross O, Priel I, Gross M, Chaushu G. The effect of crown/implant ratio and crown height space on stress distribution in unsplinted implant supporting restorations. *J Oral Maxillofac Surg.* 2011;69(7):1934-39.
24. Peñarocha, M. et al. Radiologic study of marginal bone loss around 108 dental implants and its relationship to smoking, implant location, and morphology. *Int J Oral Maxillofac Implants.* 2004;19(6).
25. Randow K, Ericsson I, Nilner K, Petersson A, Glantz PO. Immediate functional loading of Brånemark dental implants: An 18-month clinical follow-up study. *Clin Oral Implants Res.* 1999;10(1):8-15.
26. Silva GC, Cornacchia TM, de Magalhães CS, Bueno AC MA. Biomechanical evaluation of screw and cement-retained implantsupported prostheses: a nonlinear finite element analysis. *J Prosth Dent.* 2014;112(6):1479-1488.
27. Squier RS, Agar JR, Duncan JP TT. Retentiveness of Dental Cements Used with Metallic Implant Components. *Int J Oral Maxillofac Implant.* 2001;16:793-8.
28. Tamizi, M. et al. Comparison of bone healing around nonsubmerged and submerged implants in Maestro system of Biohorizon technology. *Shahid Beheshti Uni Dent Sch J.* 2005;23(1):18-27.
29. Weng D, Nagata MJH, Bell M, Bosco AF, De Melo LGN, Richter EJ. Influence of microgap location and configuration on the periimplant bone morphology in submerged implants. An experimental study in dogs. *Clin Oral Implants Res.* 2008;19(11):1141-7.
30. Wilson Jr. TG. The positive relationship between excess cement and peri-implant disease: A prospective clinical endoscopic study. *J Periodontol.* 2009;80(9):1388-92.
31. Wittneben JG, Millen C, Bragger U. Clinical performance of screw- versus cement-retained fixed implant-supported reconstructions— A systematic review. *Int J Oral Maxillofac Implant.* 2014;29(1):84-98.
32. Zitzmann NU, Berglundh T. Definition and prevalence of peri-implant diseases. In: *Journal of Clinical Periodontology.* ; 2008;35(8):286-91.

YAZIŞMA ADRESİ

Dr. Öğr. Üyesi Esra Bilgi Özyetim

İstanbul Yeni Yüzyıl Üniversitesi Diş Hekimliği Fakültesi, Protetik Diş Tedavisi ABD

Sütlüce Mahallesi, Binektaş Sokak No:10 Beyoğlu / İstanbul

Tel: 0543 658 67 35 • e-posta: esrabilgiocyetim@hotmail.com